capitolul 18

# ECOCARDIOGRAFIA DOPPLER DE STRES

## ECOCARDIOGRAFIA DOPPLER DE STRES ÎN BOALA CORONARIANĂ ISCHEMICĂ

Ecocardiografia de stres reprezintă cea mai bună metodă imagistică, din punct de vedere al raportului cost-eficiență şi risc-beneficiu, de evaluare neinvazivă a ischemiei sau viabilității miocardice, furnizând date diagnostice şi prognostice cu o acuratețe similară tehnicilor imagistice alternative (tehnici de perfuzie cu radionuclizi sau rezonanța magnetică cardiacă).[1]

### ROL DIAGNOSTIC

Diagnosticul bolii coronariene ischemice prin ecocardiografie de stres se bazează pe detectarea bidimensională a modificărilor tranzitorii de cinetică regională VS în timpul stresului (efort fizic, stres farmacologic) (Tabelul 1).

Rolul ecocardiografiei Doppler de stres în diagnosticul ischemiei miocardice este limitat. Modificările hemodinamice, consecință a ischemiei miocardice, pot fi evidențiate cu ajutorul ecocardiografiei Doppler.

Efortul fizic este preferat testelor farmacologice pentru evaluarea Doppler a modificărilor hemodinamice.

Astfel, apariția **regurgitării mitrale** în timpul testului de stres s-a dovedit a fi la fel de sensibilă şi specifică în diagnosticul bolii coronariene ischemice ca şi apariția modificărilor de cinetică segmentară.[2] Mai mult, apariția concomitentă a modificărilor de cinetică segmentară şi a regurgitării mitrale dinamice (ischemice) creşte sensibilitatea şi specificitatea ecocardiografiei de stres (Fig. 1).[2]

Noile tehnologii, precum Doppler-ul tisular, care permit evaluarea cantitativă a velocităților şi deformării miocardice, ar putea avea un rol important în reducerea variabilității interpretării calitative (vizuale) a testelor ecocardiografice de stres. **Velocitățile miocardice** cresc în toate segmentele în timpul stresului în absența ischemiei miocardice (Fig. 2). Valori ale velocităților miocardice sistolice < 5,5 cm/s în timpul testului de stres cu dobutamină identifică segmentele miocardice ischemice (cu cinetică anormală bidimensional) cu o sensibilitate de 96%, specificitate de 81% şi acuratețe de 86%.[3] Influențate de mişcările de tracțiune şi de translație, velocitățile miocardice trebuie însă interpretate cu rezervă în evaluarea cineticii segmentare (Capitolul Cardiopatia ischemică).

Cu o mai bună specificitate regională, mai puțin influențată de tracțiune sau translație, analiza **deformării miocardice** s-a dovedit a fi fezabilă în timpul ecocardiografiei de stres.[4] Contracția miocardică post-sistolică în timpul stresului, un semn recunoscut de ischemie miocardică, poate fi identificată cu ajutorul analizei deformării miocardice şi utilizată în diagnosticul bolii coronariene ischemice (Capitolul Cardiopatia ischemică).[5] Tehnicile cantitative de evaluare a ischemiei sau viabilității miocardice au un beneficiu adițional incert şi nu este recomandată utilizarea lor de rutină în cadrul ecocardiografiei de stres.[1]

Evaluarea **rezervei de flux coronarian,** bazată pe aprecierea velocităților fluxului coronarian înainte şi după administrarea

**Tabelul 1.** Criterii de interpretare a testului de stres ecocardiografic (după **[1]**)

| Repaus | Stres | Diagnostic |
|---|---|---|
| Normokinetic | Normokinetic/hiperkinetic | Normal |
| Normokinetic | Hipokinetic/akinetic/diskinetic | Ischemie |
| Akinetic | Hipokinetic/normokinetic | Viabilitate |
| | - îmbunătățire susținută pe toată durata testului | - miocard siderat |
| | - îmbunătățire la un nivel redus de stres şi deteriorare la nivel maxim de stres (răspuns bifazic) | - miocard hibernant |
| Akinetic/diskinetic | Akinetic/diskinetic | Necroză |

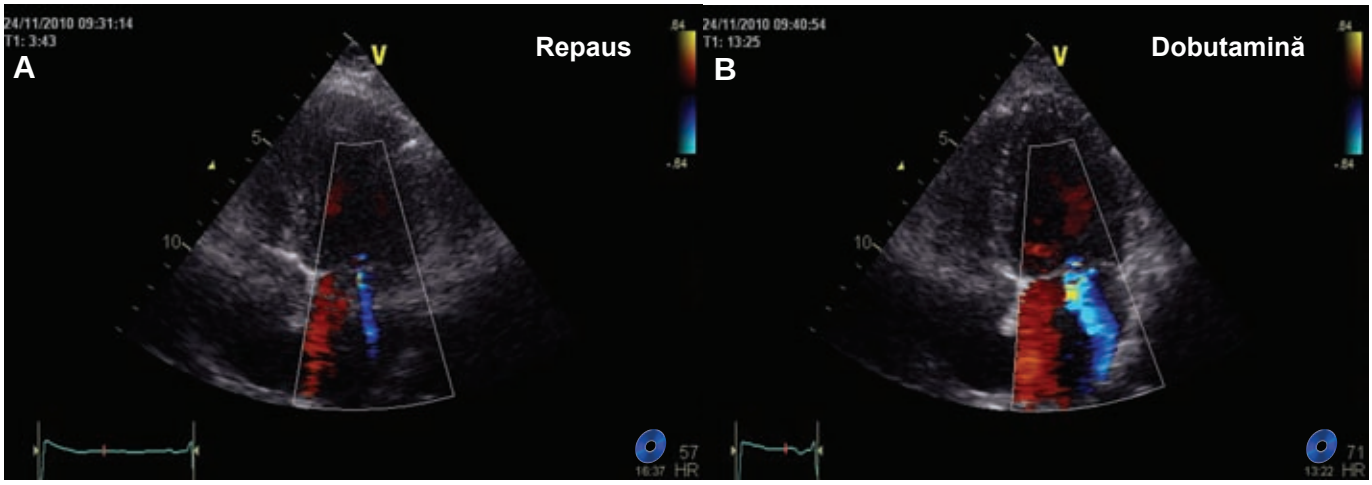


**Figura 1.** Ecocardiografie de efort la pacientă în vârstă de 61 de ani cu angor stabil: timp de 6min şi 30 secunde, 65 W, 62,9% din frecvența maximală – test submaximal. Testul a fost întrerupt din cauza apariției durerii anginoase tipice şi modificărilor de cinetică segmentară VS (akinezie inferioară, postero-laterală şi infero-septală). De remarcat creşterea semnificativă a severității regurgitării mitrale: A. În repaus – regurgitare minimă cu jet central; B. La efort – regurgitare moderată, excentrică (orientată spre peretele lateral al AS) ca urmare a restricționării mişcării valvei mitrale posterioare, consecință a ischemiei inferioare.

de substanțe vasodilatatoare, utilizată ca test unic, are un rol limitat în diagnosticul bolii coronariene ischemice din cauza specificității reduse (imposibilitatea de a distinge între afectarea micro- şi macrovasculară coronariană).[6] Valoarea adițională a evaluării rezervei de flux coronarian la analiza cineticii segmentare a fost dovedită în special în diagnosticul afectării arterei descendente anterioare (Capitolul Cardiopatia ischemică). Informațiile oferite de analiza convențională a cineticii segmentare şi de evaluarea rezervei de flux coronarian sunt complementare şi au valoare diferită în diagnosticul bolii coronariene ischemice.[1]

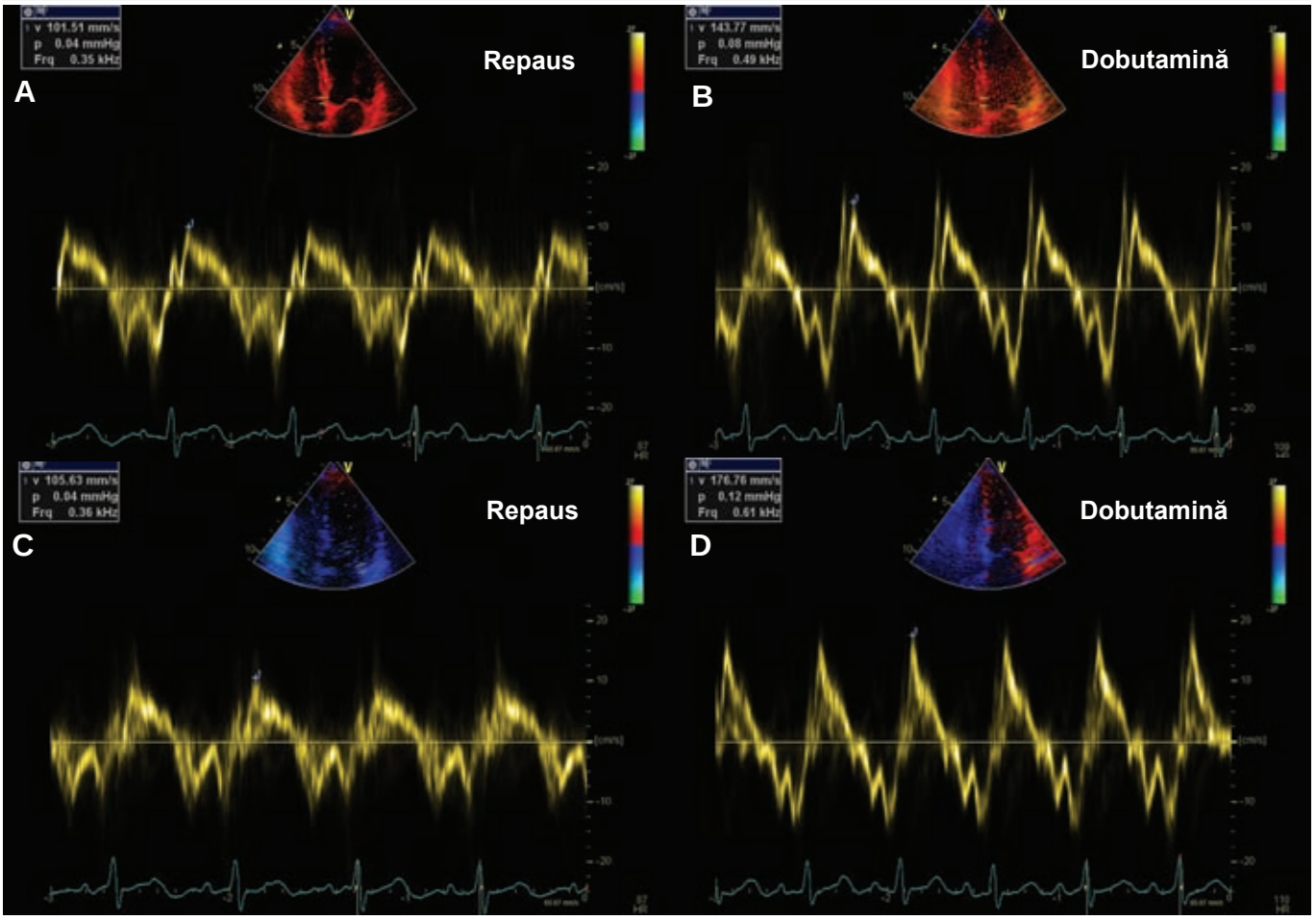


**Figura 2.** Evaluarea vitezelor miocardice în timpul testării cu dobutamină utilizând Doppler tisular pulsat la un subiect normal. Este de remarcat creşterea vitezelor sistolice miocardice la nivelul inelului mitral septal de la 10 cm/s în repaus (A) la 14 cm/s la doza maximă de dobutamină (B), iar la nivelul inelului mitral lateral de la 10,5 cm/s în repaus (C) la 17,6 cm/s la doza maximă de dobutamină (D), răspuns normal la stimularea cu dobutamină.

**Tabelul 2.** Stratificarea riscului de evenimente cardiovasculare majore la pacienţii cu test ecocardiografic de stres negativ/pozitiv pentru ischemie (după **[1]**)

| Parametru analizat | Test negativ pentru ischemie | | Test pozitiv pentru ischemie | |
|---|---|---|---|---|
| | Risc foarte scăzut (< 0,5%/an) | Risc scăzut (1-3%/an) | Risc intermediar (1-3%/an) | Risc înalt (>10%/an) |
| Doza/nivelul de efort | Maximal | Submaximal | Înalt | Scăzut |
| Fracţia de ejecţie VS în repaus | >50% | < 40% | >50% | < 40% |
| Sub medicaţie antiischemică în timpul testului | Nu | Da | Nu | Da |
| Rezervă coronară de flux | > 2 | < 2 | > 2 | <2 |
| Teritoriul coronarian afectat | - | - | Cx/CD | ADA |
| Scor de cinetică segmentară la maximum de stres | - | - | Scăzut | Crescut |
| Recuperare | - | - | Rapidă | Lentă |

ADA = artera descendentă anterioară, CD = artera coronară dreaptă, Cx = artera circumflexă, VS = ventriculul stâng.

**Anomalie de cinetică segmentară la stres → valoare predictivă pozitivă înaltă**

**Rezervă de flux coronarian normală → valoare predictivă negativă înaltă**

Valoarea normală a rezervei de flux coronarian măsurată la ecografia de stres este peste 2,5, la valori sub 2 putându-se discuta despre o posibilă stenoză coronariană, pentru confirmare fiind însă necesară şi prezenţa anomaliilor de cinetică segmentară VS la stres.

### ROL PROGNOSTIC

Prezenţa sau absenţa tulburărilor de cinetică regională în timpul stresului influenţează în mod semnificativ prognosticul pacienţilor. Un rezultat negativ al testului ecocardiografic de stres implică un prognostic excelent, riscul anual de evenimente cardiovasculare majore fiind de doar 0,4-0,9%. Pentru rafinarea stratificării riscului se recomandă utilizarea de parametri adiţionali: date clinice, parametri ecocardiografici de repaus, rezerva de flux coronarian (Tabelul 2).[1]

Studii recente au demonstrat rolul prognostic al rezervei de flux coronarian, determinate la nivelul arterei descendente anterioare, în diverse afecţiuni cardiace. Reducerea rezervei de flux coronarian (< 1,92 la testarea cu dipiridamol) la pacienţi cu boală coronariană cunoscută sau suspectată s-a dovedit a fi predictor independent de prognostic negativ chiar în condiţiile unui test de stres negativ pentru ischemie.[7] Reducerea rezervei de flux coronarian < 2 este predictor independent de evenimente nefavorabile la pacienţii cu cardiomiopatie dilatativă non-ischemică.[8]

Pe lângă evaluarea cineticii regionale, ecocardiografia de stres permite estimarea presiunilor de umplere VS în timpul efortului, prin măsurarea raportului E/e' (Fig. 3).[9,10] Recent s-a arătat că identificarea unor presiuni de umplere VS crescute în timpul efortului se asociază cu evenimente cardiovasculare adverse independent de prezenţa ischemiei induse de stres.[11] Evaluarea raportului E/e' la efort creşte semnificativ puterea parametrilor standard derivaţi din testul de stres (capacitatea de efort, tulburările de cinetică segmentară) de a prezice apariţia evenimentelor adverse.[11]

## ECOCARDIOGRAFIA DOPPLER DE STRES ÎN VALVULOPATII

În evaluarea pacienţilor cu leziuni valvulare aprecierea statusului funcţional are un rol important în stabilirea momentului operator optim. Conform ghidurilor în vigoare[12,13] principalele indicaţii de chirurgie valvulară la pacienţii cu leziuni valvulare aortice şi

**Tabelul 3.** Categoriile de valvulopatii la care parametrii derivaţi din testele de stres pot influenţa decizia terapeutică conform ghidurilor actuale de evaluare şi tratament pentru pacienţii cu leziuni valvulare

| Tipul de valvulopatie | Datele derivate din testul de stres | Date derivate si parametri | Indicaţie de intervenţie | |
|---|---|---|---|---|
| | | | Ghid ESC | Ghid ACC/AHA |
| **SA strânsă asimptomatică** | **Clinice** | - simptome | clasă I | clasă IIb |
| | | - răspuns anormal al TA | clasă IIa | clasă IIb |
| | **ECG** | - subdenivelare ST (≥ 2mm) | clasă IIb | - |
| **SA cu debit scăzut şi gradient scăzut** | **Ecocardiografice** | - creşterea volumului bătaie (>20%)<br>- creşterea gradientului transaortic<br>- fără modificare AVA (< 1 $cm^2$) | clasă IIa | clasă IIa |
| **SM medie-strânsă asimptomatică** | **Clinice** | - simptome | clasă IIa | clasă I |
| | **Ecocardiografice** | - PAPs > 60 mmHg (la efort) | - | clasă I |
| **SM largă simptomatică** | **Ecocardiografice** | - PAPs > 60 mmHg (la efort) | - | clasă IIb |
| | | - gradient mediu transmitral > 15 mmHg (la efort) | - | clasă IIb |
| **RA severă asimptomatică** | **Clinice** | - simptome | - | clasă IIa |
| **RM organică severă asimptomatică** | **Ecocardiografice** | - PAPs > 60 mmHg (la efort) | - | clasă IIa |

ACC/AHA = American College of Cardiology/American Heart Association, ESC = European Society of Cardiology, PAPs = presiune arterială pulmonară sistolică, RA = regurgitare aortică, RM = regurgitare mitrală, SA = stenoză aortică, SM = stenoză mitrală, TA = tensiune arterială.

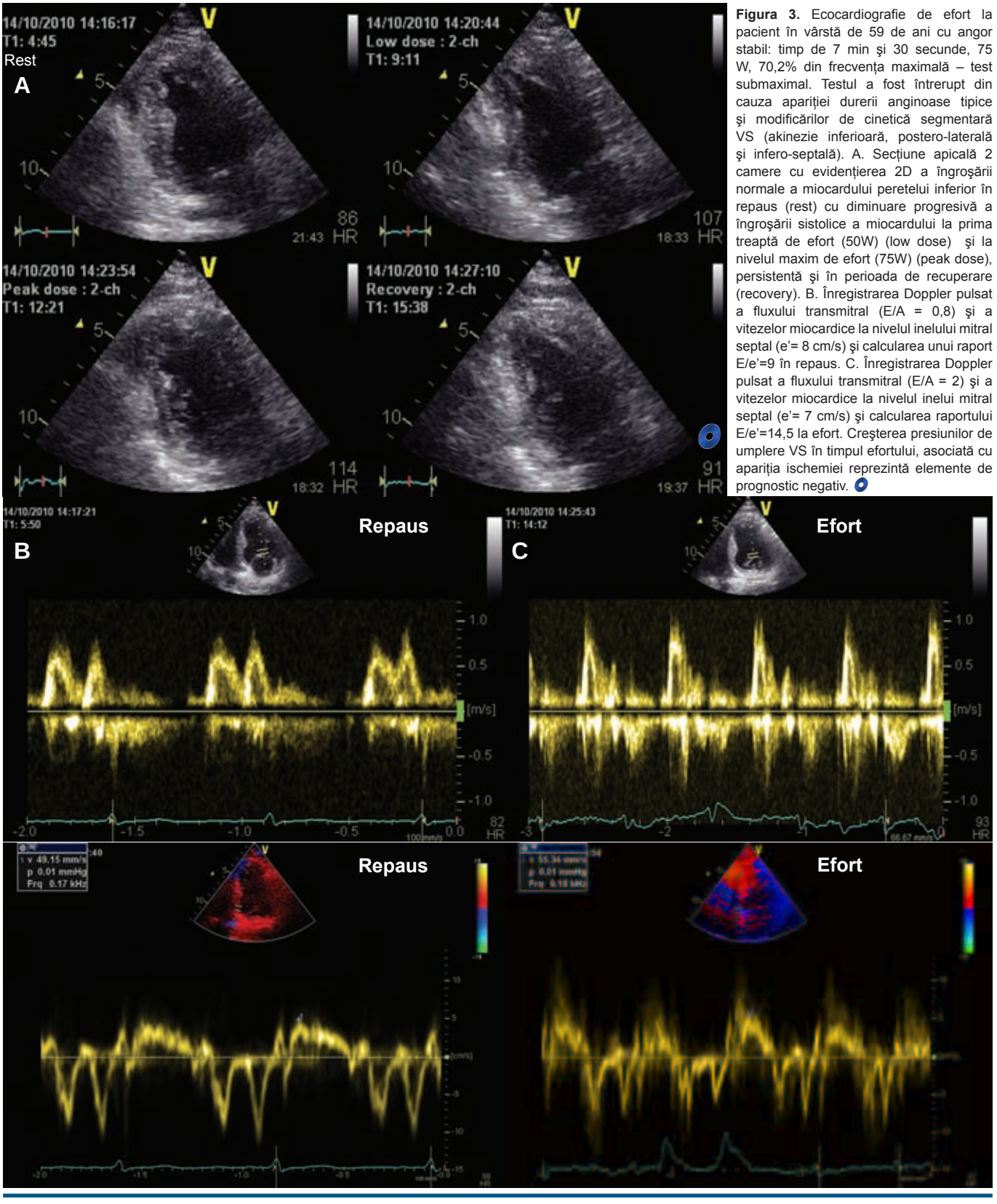


**Figura 3.** Ecocardiografie de efort la pacient în vârstă de 59 de ani cu angor stabil: timp de 7 min şi 30 secunde, 75 W, 70,2% din frecvența maximală – test submaximal. Testul a fost întrerupt din cauza apariției durerii anginoase tipice şi modificărilor de cinetică segmentară VS (akinezie inferioară, postero-laterală şi infero-septală). A. Secțiune apicală 2 camere cu evidențierea 2D a îngroşării normale a miocardului peretelui inferior în repaus (rest) cu diminuare progresivă a îngroşării sistolice a miocardului la prima treaptă de efort (50W) (low dose) şi la nivelul maxim de efort (75W) (peak dose), persistentă şi în perioada de recuperare (recovery). B. Înregistrarea Doppler pulsat a fluxului transmitral (E/A = 0,8) şi a vitezelor miocardice la nivelul inelului mitral septal (e'= 8 cm/s) şi calcularea unui raport E/e'=9 în repaus. C. Înregistrarea Doppler pulsat a fluxului transmitral (E/A = 2) şi a vitezelor miocardice la nivelul inelui mitral septal (e'= 7 cm/s) şi calcularea raportului E/e'=14,5 la efort. Creşterea presiunilor de umplere VS în timpul efortului, asociată cu apariția ischemiei reprezintă elemente de prognostic negativ.

mitrale semnificative sunt dictate de apariția simptomatologiei. Acest moment este uneori dificil de apreciat în practica clinică în contextul în care majoritatea pacienților îşi reduc de obicei treptat nivelul de activitate fizică.

În scopul identificării pacienților care ar putea beneficia de intervenție chirurgicală precoce, **testarea ECG la efort** este indicată pacienților asimptomatici pentru evaluarea apariției simptomelor induse de efort, pentru aprecierea răspunsului tensiunii arteriale şi în măsură mai mică a modificărilor ECG la efort.[12]

Bolile valvulare cardiace au o importantă componentă dinamică reflectată în modificările de severitate a leziunilor valvulare şi a consecințelor lor hemodinamice odată cu modificările de pre/postsarcină sau de contractilitate VS. Astfel, **ecocardiografia de stres** pare să fie metoda ideală de evaluare a modificărilor hemodinamice induse de efort şi a impactului acestor modificări asupra funcției ventriculului stâng şi presiunii arteriale pulmonare la aceşti pacienți. Deşi conform ghidurile actuale de evaluare şi tratament pentru pacienții cu leziuni valvulare ecocardiografia de stres nu are încă un loc bine stabilit, datele derivate din acest tip de evaluare pot avea rol diagnostic, prognostic şi impact asupra deciziei terapeutice la anumite subgrupuri de pacienți (Tabelul 3). Rolul ecografiei de stres este mai bine definit în stenoza aortică şi în stenoza mitrală decât în leziunile regurgitante, deşi chiar şi în cazul leziunilor stenozante se pot remarca diferențe importante în indicațiile ghidurilor european (ESC) şi american (ACC/AHA). Diferențele existente între ghidul ESC şi ghidul ACC/AHA cu privire la rolul ecocardiografiei de stres în managementul pacienților cu boli cardiace valvulare derivă din faptul că majoritatea recomandărilor au un nivel de evidență C, fiind bazate pe opinia experților. Pentru a putea face recomandări mai ferme referitoare la rolul ecografiei de stres la pacienții cu valvulopatii sunt necesare date suplimentare din studii prospective pe numere mari de pacienți.

Ecocardiografia de efort este preferată stresului farmacologic deoarece pot fi surprinse atât apariția simptomelor cât şi modificările tensiunii arteriale.[14] O excepție o constituie efectuarea ecografiei de stres cu dobutamină la pacienții cu stenoză aortică cu debit scăzut şi gradient scăzut. În general se recomandă folosirea cicloergometrului (bicicletei) în decubit/semi-decubit pentru obținerea datelor ecografice şi Doppler în toate treptele de efort, spre deosebire de folosirea covorului rulant la care informațiile nu pot fi obținute decât în faza de recuperare post-efort, în care însă condițiile de umplere şi frecvența cardiacă se modifică semnificativ.[1,15]

## ECOCARDIOGRAFIA DE STRES ÎN STENOZA AORTICĂ CU DEBIT SCĂZUT ŞI GRADIENT SCĂZUT

Ecocardiografia de stres cu dobutamină este indicată pacienților cu stenoză aortică (SA) şi disfuncție sistolică ventriculară stângă, cu flux scăzut şi gradient transvalvular scăzut la care aria valvulară efectivă a valvei aortice (AVA) este sub valoarea prag pentru definirea stenozei aortice strânse (AVA < 1 $cm^2$).[12,13]

În această categorie sunt incluşi pacienții cu următoarele caracteristici ecocardiografice:

- AVA < 1 $cm^2$
- fracția de ejecție VS (FEVS) < 40%
- gradient mediu transaortic < 30 mmHg (ghid ACC/AHA)[13] /<40 mmHg (ghid ESC).[12]

Există două categorii distincte de pacienți care îndeplinesc aceste criterii:

- pacienții cu SA strânsă care în condițiile debitului transvalvular scăzut au gradienți scăzuți sub valorile prag pentru definirea stenozei aortice strânse; în acest caz SA semnificativă este cea care contribuie la creşterea postsarcinii, scăderea fracției de ejecție şi a debitului transvalvular
- pacienții cu SA medie (largă) care în condiții de debit cardiac scăzut au o arie valvulară efectivă mică, presiunea din ventriculul stâng fiind insuficientă pentru o deschidere bună a valvei aortice; aceşti pacienți au o disfuncție contractilă a VS de altă cauză care contribuie la scăderea debitului transvalvular şi a forțelor de deschidere a valvei aortice determinând o stenoză relativă/SA pseudo-severă.

Diferențierea acestor două categorii de pacienți este foarte importantă deoarece prognosticul şi atitudinea terapeutică diferă semnificativ: înlocuire valvulară în cazul pacienților cu SA strânsă şi tratament conservator în cazul pacienților cu SA pseudo-severă. Datele Doppler derivate din testul de stres cu dobutamină sunt esențiale în acest sens.

Scopul testului de stres cu dobutamină este de a evalua prezența rezervei contractile şi de a stabili gradul de severitate a SA. Evaluarea acestor pacienți în condiții de stres farmacologic are la bază ideea conform căreia creşterea volumului bătaie (prezența rezervei contractile) va conduce la o creştere a ariei valvei aortice fără o creştere a gradienților transvalvulari la pacienții care nu au o SA strânsă sau la creşterea gradienților transvalvulari fără creşterea semnificativă a ariei valvulare aortice la pacienții cu SA strânsă (Tabelul 4). În absența rezervei contractile evaluarea severității SA devine imposibilă.

### Protocolul ecografiei de stres cu dobutamină

Se folosesc doze mici de dobutamină: se începe cu 2,5 – 5 µg/kg/min cu creştere la 3-5 minute până la maximum 10 – 20 µg/kg/min.[1]

Se achiziționează *date Doppler* în fiecare treaptă:

- viteza maximă a fluxului aortic (în mod ideal din fereastra în care s-a obținut cea mai mare velocitate transaortică în repaus însă multe laboratoare preferă achiziția din fereastră apicală pentru simplificarea achiziției ce trebuie făcută rapid)
- viteza maximă în tractul de ejecție VS (TEVS).

Diametrul TEVS se măsoară la început şi se foloseşte această valoare la fiecare treaptă pentru calcularea ariei efective valvulare aortice prin ecuația de continuitate (Capitolul Stenoza aortică).

**Tabelul 4.** Stabilirea severității SA pe baza răspunsului la testul de stres cu dobutamină în prezența rezervei contractile

| | Aria valvulară aortică | Gradientul mediu |
|---|---|---|
| **SA strânsă** | → | ↑ |
| **SA pseudo-severă** | ↑ | → |

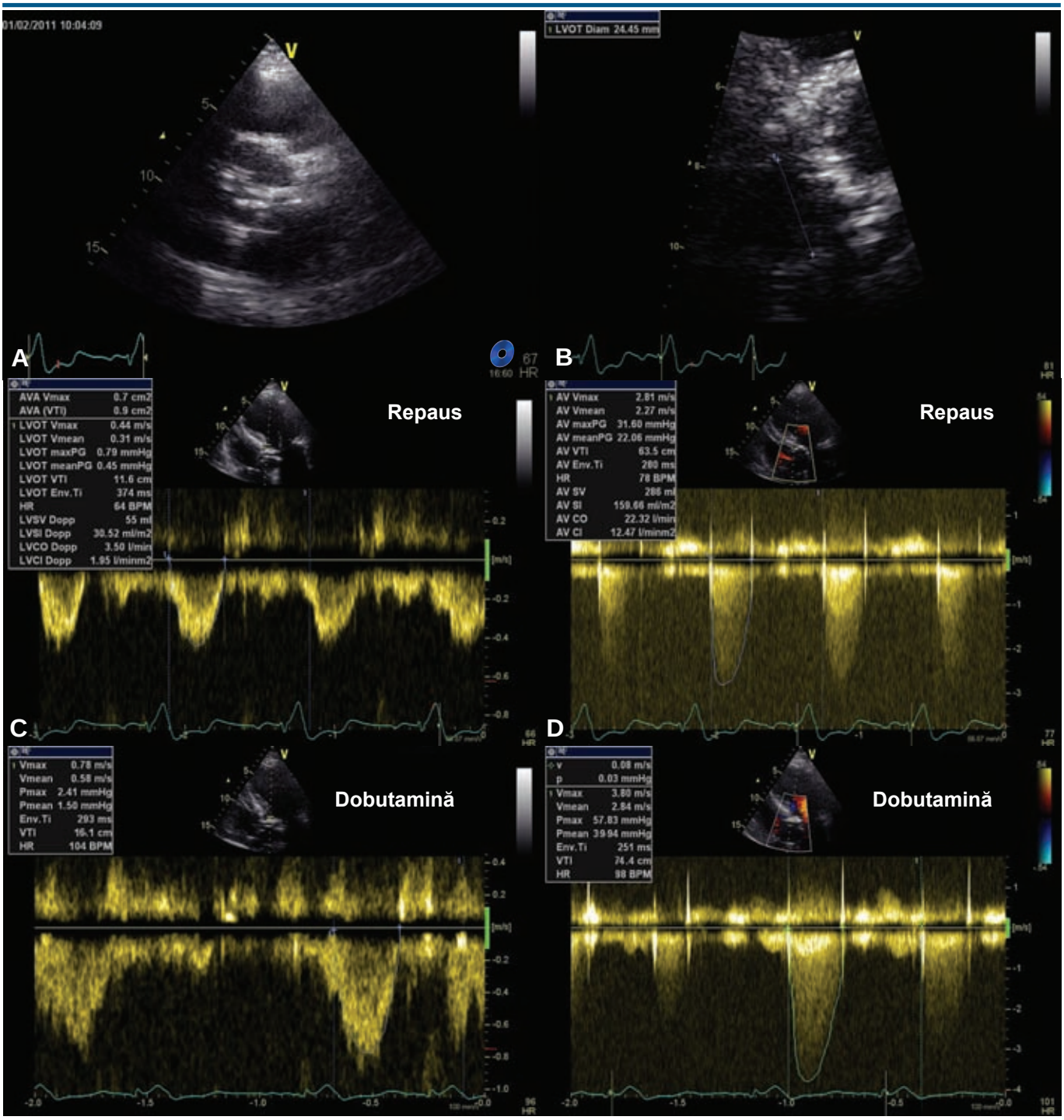


**Figura 4.** Ecocardiografie de stres cu doze mici de dobutamină la un pacient cu stenoză aortică şi disfuncţie sistolică VS severă (FE 33%). A. Secţiune ax scurt la baza marilor vase, cu evidenţierea bidimensională a unei valve aortice bicuspide în imagine sistolică: cuspe calcificate, îngroşate, cu deschidere limitată. B. Secţiune parasternală ax lung, cu magnificare, pentru măsurarea diametrului tractului de ejcţie VS (24 mm). C. Înregistrare Doppler pulsat a fluxului la nivelul tractului de ejecţie VS, cu măsurarea unei IVT de 11,6 cm şi calcularea unui volum bătaie de 55 ml. D. Înregistrarea Doppler continuu a unei viteze maxime transaortice de 2,8 m/s (gradient mediu 23 mmHg) şi calcularea AVA = 0,83 $cm^2$. E. Înregistrarea Doppler pulsat a fluxului la nivelul tractului de ejecţie VS în timpul perfuziei cu dobutamină (la 15µg/Kg/min); se observă o creştere a IVT la 16,1 cm, tradusă într-o creştere a volumului bătaie cu 28%, semn de rezervă contractilă prezentă. F. Înregistrarea Doppler continuu în timpul perfuziei cu dobutamină (la 15 µg/Kg/min) a unei viteze maxime transaortice de 3,8 m/s (gradient mediu 40 mmHg) şi calcularea AVA = 0,97 $cm^2$. Datele Doppler sugerează prezenţa unei stenoze strânse cu gradient redus în prezenţa unui debit redus. Prezenţa rezervei contractile este un factor de prognostic favorabil în acest caz.

Măsurarea FEVS prin Simpson biplan este utilă la fiecare treaptă pentru a evalua creşterea funcției contractile a VS.

*Condiții de oprire a testului:*

- atingerea unei frecvențe cu peste 10-20/minut peste frecvența de bază sau peste 100/minut (bazat pe faptul că efectul inotrop pozitiv maxim a fost atins)[14]

- apariția simptomelor, a scăderii TA sau apariția unor aritmii semnificative.

*Interpretarea rezultatelor:*[16]

- creşterea volumului bătaie (calculat prin metoda Doppler) sau a FEVS în timpul testului de stres cu peste 20% față de valoarea inițială semnifică prezența rezervei contractile

- creşterea AVA > 1 $cm^2$ în timpul testului de stres cu modificări minore ale gradientului mediu transvalvular sugerează faptul că SA nu este strânsă

- creşterea velocității maxime aortice > 4 m/s sau a gradientului mediu transvalvular > 40 mmHg în timpul stresului sugerează o SA strânsă cu condiția ca AVA să nu fi crescut peste 1 $cm^2$ în nici o treaptă de stres (Fig. 4)

- lipsa creşterii volumului bătaie (sau a FEVS) în timpul testului de stres cu peste 20% față de valoarea inițială semnifică absența rezervei contractile şi împiedică evaluarea severității SA.

Recent s-a propus un nou parametru ecocardiografic (AVA proiectată pentru un debit mediu transvalvular normal, considerat arbitrar 250 ml/s = AVAproiectată) pentru a diferenția mai bine cele două condiții (SA strânsă vs. SA pseudo-severă) în absența rezervei contractile. Pe baza creşterii ariei valvulare determinată de creşterea debitului cardiac se poate estima valoarea AVA pentru un debit normal de 250 ml/s (AVA proiectată).

**AVAproiectată = AVArepaus + complianța valvulară x (250 - Qrepaus)**

**Complianța valvulară = ΔAVA/ΔQ = (AVAstres – AVArepaus)/(Qstres – Qrepaus)**

O valoare a AVAproiectată ≤ 1 $cm^2$ sugerează prezența unei SA strânse adevărate.[17]

Pacienții cu SA strânsă şi rezervă contractilă au o supraviețuire mai bună cu tratament de înlocuire valvulară decât cu tratament medical.[18] Absența rezervei contractile este predictor al unei mortalități chirurgicale mari şi al unui prognostic prost, deşi înlocuirea valvei aortice poate îmbunătăți funcția VS şi prognosticul chiar şi la acest grup de pacienți. Astfel, s-a sugerat faptul că şi în absența rezervei contractile aceşti pacienți ar putea beneficia în urma intervenției de înlocuire valvulară.[19] Noile tehnici de implantare percutană a protezelor aortice ar putea constitui o alternativă la această categorie de pacienți.

## ECOCARDIOGRAFIA DE STRES ÎN STENOZA AORTICĂ ASIMPTOMATICĂ

Apariția simptomatologiei la pacienții cu SA strânsă constituie o indicație chirurgicală bine stabilită.[12,13] Apariția dispneei de efort sau a fatigabilității pot fi însă uşor trecute cu vederea la unii pacienți cu SA, simptomele fiind dificil de diferențiat de cele asociate decondiționării, lipsei de antrenament fizic sau vârstei.

Principalul rol al testării de efort este demascarea simptomatologiei sau a răspunsului anormal al tensiunii arteriale la pacienții considerați asimptomatici după o anamneză atentă. Testul de efort ECG face parte în prezent din protocolul de evaluare a pacienților asimptomatici cu SA, rezultatele obținute ajutând la identificarea unui subgrup de pacienți cu risc înalt de deces sau apariție a simptomelor într-un interval de 1–2 ani.[20]

Date recente au sugerat faptul că pacienții cu SA strânsă asimptomatică tratați chirurgical pot avea un prognostic mai bun decât cei tratați medical.[21] Astfel, identificarea pacienților cu SA strânsă care ar putea beneficia de intervenție de înlocuire valvulară precoce, înainte de apariția simptomelor sau a scăderii FEVS, ar putea fi de interes. Deşi ghidurile în vigoare nu recomandă ecocardiografia de stres în managementul acestor pacienți, acest tip de investigație poate aduce informații utile cu privire la funcția VS, hemodinamica valvei sau interacțiunea ventriculo-arterială în timpul efortului, ajutând la stratificarea riscului pacienților cu SA strânsă asimptomatică.

### Protocolul ecografiei de efort în stenoza aortică strânsă asimptomatică[22]

Se preferă folosirea bicicletei în poziție de semidecubit care să permită o examinare ecografică continuă 2D şi Doppler. Poziția în semidecubit este utilă şi pentru evitarea sincopelor în caz de scădere a TA la efort.

Se vor înregistra TA şi ECG în 12 derivații la începutul testului şi la fiecare 2-3 minute (la sfârşitul fiecărei trepte de efort); se va monitoriza atent simptomatologia pacientului.

Se începe cu o sarcină inițială de 25 W menținută 2-3 minute apoi crescută în trepte, la 2-3 minute cu câte 25 W.

Se achiziționează *date Doppler* la fiecare treaptă de efort:

- velocitatea maximă a fluxului aortic

- velocitatea maximă în TEVS

Măsurarea FEVS prin Simpson biplan este utilă la fiecare treaptă pentru a evalua creşterea funcției contractile a VS (prezența rezervei contractile).

*Condiții de oprire a testului:*

- apariția simptomelor (angină, dispnee)

- subdenivelarea de ST cu peste 2 mm măsurată la 80 ms de la punctul J

- scăderea sau creşterea cu mai puțin de 20 mmHg a TA sistolice față de TA inițială

- apariția aritmiilor semnificative

- atingerea frecvenței maximale calculate pentru vârstă.

*Interpretarea rezultatelor:*

Apariția simptomelor (amețeală, dispnee la nivel redus de efort, angină sau sincopă) în timpul testului de efort se asociază cu risc crescut de evenimente (deces, înlocuire valvulară) mai ales la pacienții < 70 de ani, activi fizic.[20] Apariția dispneei rapid reversibile, la o treaptă înaltă de efort, este considerată normală.

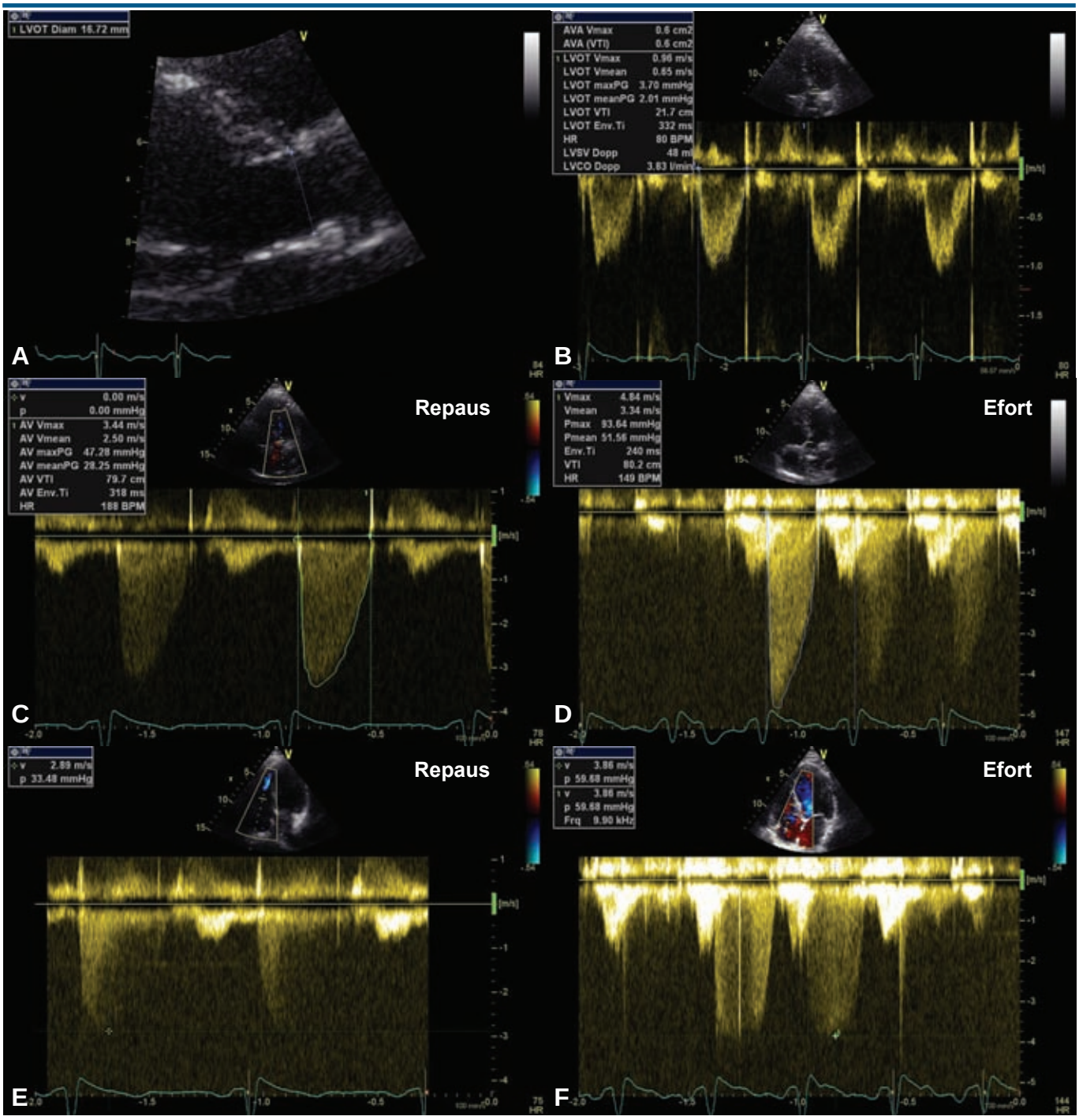


**Figura 5.** Ecocardiografie de efort la o pacientă în vârstă de 47 de ani cu stenoză aortică strânsă. Efort la bicicletă în semidecubit, timp de 7 minute, 100W, până la frecvența de 150/min – test maximal. Pacienta a fost asimptomatică pe toată durata testului, TA a crescut de la 150/90 mmHg în repaus la 190/80 mmHg la maximum de efort, fără modificări electrocardiografice. Ecocardiografic: A. Secțiune parasternală ax lung magnificată pentru măsurarea diametrului tractului de ejecție VS (16,7 mm). B. Înregistrare Doppler pulsat a fluxului la nivelul tractului de ejecție VS, cu măsurarea unei IVT de 21 cm. C. Înregistrarea Doppler continuu a unei viteze maxime transaortice de 3,4 m/s (gradient mediu 28 mmHg) şi calcularea AVA = 0,6 cm$^2$. D. Înregistrarea Doppler continuu la maximum de efort a unei viteze maxime transaortice de 4,8 m/s (gradient mediu 51 mmHg); creşterea cu 23 mmHg a gradientului mediu transvalvular la efort sugerează prezența unei valve aortice rigide, non-compliante, cu capacitate redusă de a se adapta la modificarea condițiilor hemodinamice. E. Anvelopa Doppler continuu a fluxului de regurgitare tricuspidiană cu măsurarea unui gradient maxim VD-AD de 33 mmHg în repaus. F. Anvelopa Doppler continuu a fluxului de regurgitare tricuspidiană cu măsurarea unui gradient maxim VD-AD de 59 mmHg la efort.

Răspunsul anormal al TA la efort (scăderea TA sau creşterea TA < 20 mmHg), modificările ECG (subdenivelare ST > 2 mm, orizontală sau descendentă sau aritmii ventriculare maligne) pot prezice apariția evenimentelor adverse.[20]

Ghidul european de management al pacienților cu valvulopatii recomandă înlocuirea valvulară aortică pacienților cu test de efort anormal (apariția simptomelor – indicație de clasa I, iar răspunsul anormal al TA la efort - indicație de clasa IIa).[12]

Creşterea gradientului mediu transaortic cu ≥18 mmHg în timpul efortului s-a asociat cu apariția evenimentelor adverse, independent de parametrii de repaus ai severității SA sau de modificările clinice sau ECG induse de efort (Fig. 5).[23] Mai mult, o creştere a gradientului mediu cu > 20 mmHg s-a asociat cu risc de evenimente adverse chiar în prezența unui test de efort negativ din punct de vedere clinic şi ECG.[24]

Pacienții cu o scădere a FEVS sau o creştere minimă a FEVS la efort (fără rezervă contractilă VS) sunt la risc de evenimente cardiace adverse.[25]

Utilizarea modificărilor parametrilor ecocardiografici drept criterii de înlocuire valvulară aortică precoce la pacienții cu SA strânsă asimptomatică necesită studii suplimentare, ghidurile în vigoare nerecunoscând, pentru moment, valoarea acestor parametri. Urmărirea atentă clinică şi ecocardiografică în repaus şi la efort a acestor pacienți este însă o atitudine de urmat, în încercarea de a identifica momentul optim al intervenției.

## ECOCARDIOGRAFIA DE STRES ÎN REGURGITAREA AORTICĂ ASIMPTOMATICĂ

Pacienții simptomatici cu regurgitare aortică (RA) severă au risc crescut de mortalitate şi indicație fermă de înlocuire valvulară.[12,13] Severitatea simptomelor preoperatorii s-a dovedit a fi un predictor important al supraviețuirii postoperatorii.[26] Astfel, evaluarea capacității funcționale şi a statusului simptomatic prin testare la efort este indicată la pacienții cu RA severă şi simptome incerte (clasă IIa de indicație – ghid ACC/AHA).[13]

Disfuncția sistolică VS reprezintă o altă indicație de înlocuire valvulară la pacienții cu RA severă.[12,13] Disfuncția contractilă miocardică ireversibilă poate să apară în absența simptomelor şi are un impact negativ asupra prognosticului acestor pacienți,[27] chiar şi după înlocuirea valvulară.[28] Astfel, identificarea precoce a disfuncției miocardice ar putea fi utilă în stratificarea riscului pacienților cu RA severă asimptomatică. Absența rezervei contractile, identificată prin absența creşterii FEVS la ecocardiografia de efort, este un predictor de disfuncție progresivă a funcției VS sub tratament medical.[29] Prezența rezervei contractile s-a asociat cu ameliorarea funcției VS după înlocuire valvulară.[29]

Pacienților cu RA severă care dezvoltă simptome în timpul testului de efort ar trebui să li se recomande intervenție chirurgicală. Pacienții asimptomatici cu RA severă, cu FEVS (50-55%) şi volum telesistolic VS (~50 mm) la limita indicației de intervenție chirurgicală, fără rezervă contractilă la testul ecocardiografic de efort, ar putea beneficia de înlocuire valvulară precoce, deşi ghidurile în vigoare nu stipulează acest lucru.[22,30]

Nu există date care să susțină utilitatea evaluării Doppler a modificărilor hemodinamice a leziunii valvulare sau a presiunii pulmonare induse de efort la pacienții cu regurgitare aortică.

## ECOCARDIOGRAFIA DE STRES ÎN STENOZA MITRALĂ

Ecocardiografia de stres este o metodă recunoscută de evaluare a semnificației hemodinamice a stenozei mitrale (SM), mai ales când există discrepanțe între datele clinice şi ecocardiografice. La pacienții cu SM strânsă asimptomatică sau SM medie-largă simptomatică, ecocardiografia de stres oferă informații importante legate de capacitatea funcțională, existența simptomelor la efort sau consecințele hemodinamice ale barajului mitral.

### Protocolul ecografiei de stres în stenoza mitrală

Se preferă folosirea ecocardiografiei de efort – bicicletă în poziție de semidecubit care să permită o examinare ecografică continuă 2D şi Doppler. Ecocardiografia de stres cu dobutamină poate fi de asemenea utilizată, cu anumite limite determinate de modificările hemodinamice induse de agentul stresor.

Se vor înregistra TA şi ECG în 12 derivații la începutul testului şi la fiecare 2-3 minute (la sfârşitul fiecărei trepte de efort) şi se va monitoriza atent simptomatologia pacientului.

Se începe cu o sarcină inițială de 25 W menținută 2-3 minute apoi crescută în trepte, la 2-3 minute cu 25 W.

Se achiziționează *date Doppler* la fiecare treaptă de efort:

- gradientul mediu transmitral
- gradientul maxim VD-AD măsurat la nivelul anvelopei Doppler continuu de regurgitare tricuspidiană pentru estimarea presiunii arteriale pulmonare sistolice.

*Condiții de oprire a testului:*

- apariția simptomelor (dispnee)
- atingerea frecvenței maximale calculate pentru vârstă.

*Interpretarea rezultatelor:*

Nu există dovezi care să susțină rolul prognostic al datelor derivate din testarea ecocardiografică la efort la pacienții cu SM. Recomandările ghidurilor în vigoare privind modul de interpretare a rezultatelor testului de efort la aceşti pacienți au fost stabilite prin consens.[12,13]

Toleranța redusă la efort a pacienților cu SM semnificativă (AVM < 1,5 $cm^2$) reprezintă indicație de valvulotomie percutană dacă morfologia valvei permite acest tip de intervenție (clasă I – ghid ACC/AHA[13]; clasă IIa – ghid ESC[12]).

Nivelul presiunii arteriale pulmonare este un indicator al consecințelor hemodinamice ale SM cu un important impact asupra supraviețuirii (Fig. 6).[31] Creşterea presiunii pulmonare la efort poate varia larg la pacienți cu valori comparabile ale severității SM sau presiunii pulmonare de repaus.[32] Reducerea complianței atrio-ventriculare poate contribui la creşterea severă a presiunii pulmonare la efort, explicând prezența simptomelor în absența unei SM strânse.[33] Pacienții cu SM şi creştere a presiunii pulmonare la efort > 60 mmHg au indicație de valvulotomie percutană conform ghidului american de management al bolilor cardiace valvulare (clasă IIa – pacienții cu AVM < 1,5 $cm^2$; clasă IIb – pacienții cu AVM > 1,5 $cm^2$).[13]

Creşterea gradientului mediu transmitral > 15 mmHg la efort (> 18 mmHg la stres cu dobutamină[34]) este marker al unei SM semnificative hemodinamic. Pacienții simptomatici cu SM medie-largă, cu o creştere a gradientului mediu > 15 mmHg la efort, pot fi luați în considerare pentru valvulotomie percutană (clasă IIb – ghid ACC/AHA).[13]

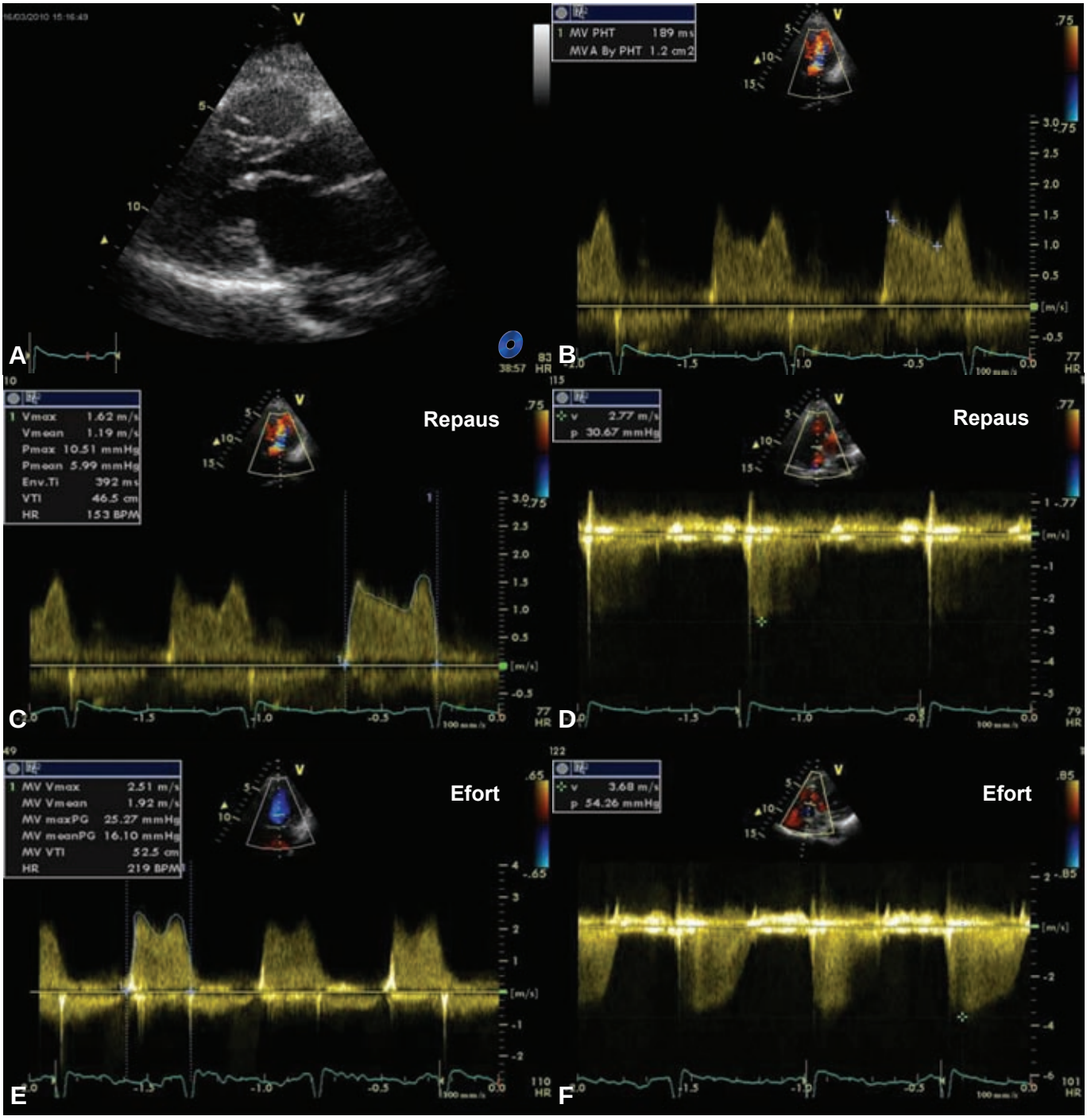


**Figura 6.** Ecocardiografie de efort la o pacientă cu stenoză mitrală reumatismală moderată simptomatică. Efort la bicicletă în semidecubit, timp de 8 minute, 75 W, până la frecvența de 100/min – test limitat de apariția dispneei. În repaus: A. Secțiune parasternal ax lung cu vizualizarea 2D a valvei mitrale îngroşate, cu deschidere în dom. B. Determinarea unei arii valvulare mitrale de 1,2 $cm^2$ prin măsurarea PHT. C. Înregistrarea Doppler continuu a unui gradient mediu diastolic transmitral de 6 mmHg. D. Anvelopa Doppler continuu a fluxului de regurgitare tricuspidiană cu măsurarea unui gradient maxim VD-AD de 31 mmHg. La efort: E. Înregistrarea Doppler continuu a unui gradient mediu diastolic transmitral de 16 mmHg (crescut). F. Anvelopa Doppler continuu a fluxului de regurgitare tricuspidiană cu măsurarea unui gradient maxim VD-AD de 54 mmHg. Datele Doppler indică prezența unei stenoze mitrale semnificative care necesită intervenție (valvulotomie percutană/chirurgie).

## ECOCARDIOGRAFIA DE STRES ÎN REGURGITAREA MITRALĂ ORGANICĂ

Odată cu apariția simptomelor sau a disfuncției ventriculare pacienții cu regurgitare mitrală (RM) severă au indicație fermă de intervenție chirurgicală (ideal reparare valvulară).[12,13] Prezența unei FEVS normale la aceşti pacienți nu reflectă însă, în mod obligatoriu, prezența unei funcții sistolice VS normale (Capitolul Regurgitarea mitrală). La pacienții cu RM severă disfuncția ventriculară se poate dezvolta insidios, mascată de o FEVS conservată, devenind evidentă după corecția chirurgicală a leziunii valvulare şi asociindu-se cu o morbiditate şi mortalitate postoperatorie crescute.[35]

Ecocardiografia de stres poate fi utilă la pacienții asimptomatici cu RM severă, având valori ale FEVS (60-65%) sau diametrului

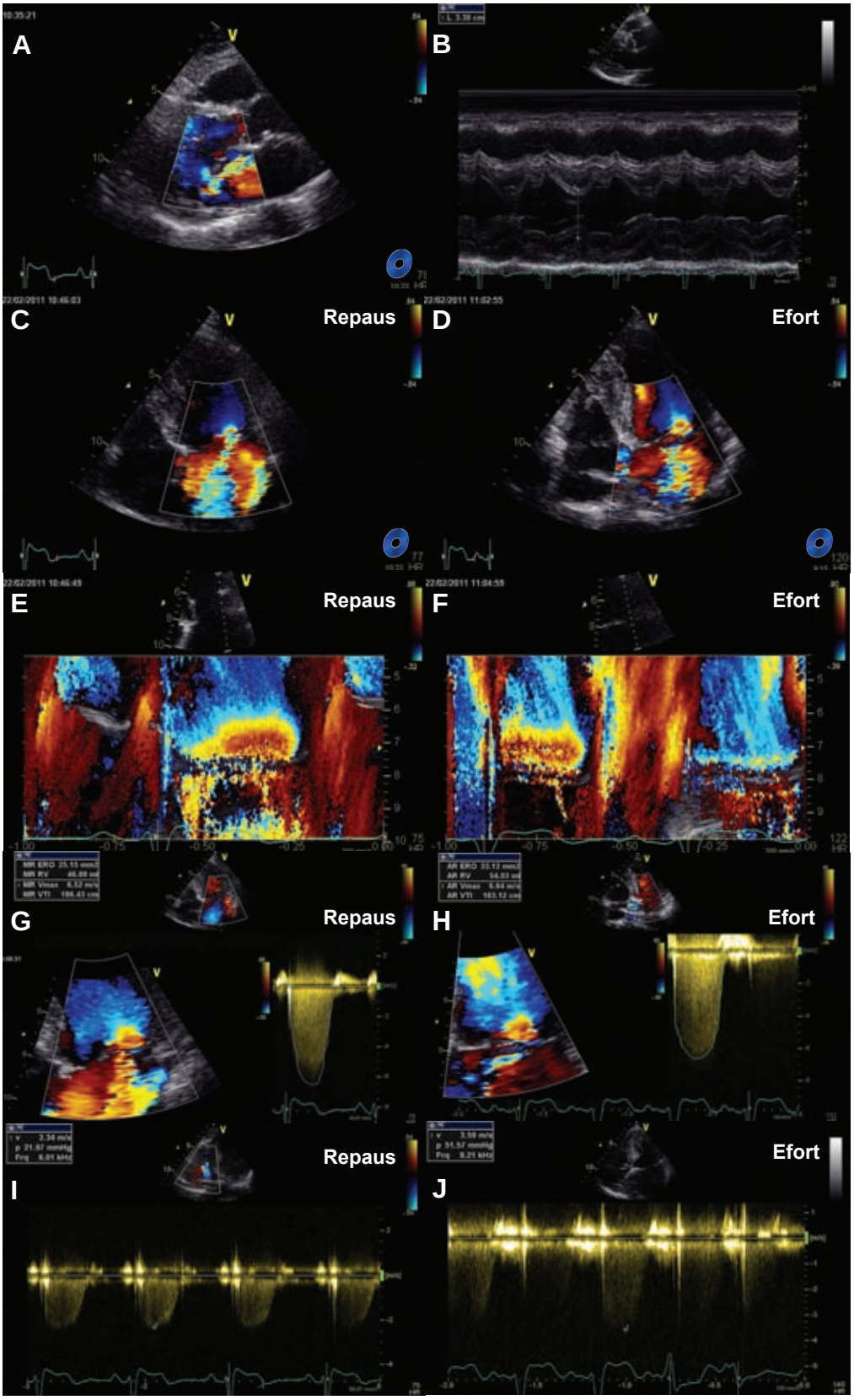


**Figura 7.** Ecocardiografie de efort la o pacientă cu regurgitare mitrală prin prolaps de valvă mitrală posterioară (scalop P2), asimptomatică. Efort la bicicletă în semidecubit, timp de 8 minute, 125W, până la frecvența de 135/min – test maximal. Pacienta a fost asimptomatică pe toată durata testului. Ecocardiografic: Secțiune parasternală ax lung cu evidențierea la Doppler color a unui jet turbulent, excentric, de regurgitare mitrală (A); Diametrul telesistolic VS = 34 mm (normal) (B); Secțiune apicală 4 camere modificată cu vizualizarea la Doppler color a jetului turbulent de regurgitare mitrală, cu zonă de convergență pe fața ventriculară a valvei mitrale în repaus (C) şi la efort (D) – evaluarea calitativă a severității este dificil de realizat; Mod M color cu magnificare la nivelul zonei de convergență a jetului de regurgitare mitrală în repaus (se observă creşterea razei PISA în mezo- şi telesistolă) (E) şi la efort (se observă la primul ciclu cardiac o egalizare a razei PISA pe toată durata sistolei; în al doilea ciclu cardiac mărimea zonei de convergență se reduce marcat, datorită pierderii alinierii Doppler la pacientă polipneică) (F); Cuantificarea severității regurgitării mitrale prin metoda PISA relevă prezența unei regurgitări moderate în repaus (AOR = 25 $mm^2$, VR = 46 ml) (G) şi la efort (AOR = 33 $mm^2$, VR = 54 ml) (H) – de remarcat creşterea la efort a AOR < 10 $mm^2$ şi a VR < 15 ml; Gradientul VD-AD utilizat pentru estimarea presiunii pulmonare a înregistrat o creştere de la 22 mmHg în repaus (I) la 51 mmHg la efort (J). Datele Doppler sugerează prezența unei regurgitări mitrale moderate, stabilă la efort. (AOR = aria orificiului regurgitant; VR = volum regurgitant)

telesistolic VS (aproape 40 mm sau 22 $mm/m^2$) la limita indicației chirurgicale, cu scopul de a demasca prezența simptomelor sau a disfuncției latente de VS.[36] Ecocardiografia de stres reprezintă o indicație rezonabilă la pacienții cu RM severă asimptomatică pentru evaluarea capacității funcționale, presiunii arteriale pulmonare şi a severității RM la efort.[13] De asemenea, este utilă în situațiile în care există discrepanțe între simptome şi severitatea leziunii valvulare evaluate ecocardiografic (ex: RM uşoară simptomatică) pentru elucidarea cauzelor simptomelor.[1]

## PROTOCOLUL ECOGRAFIEI DE STRES ÎN REGURGITAREA MITRALĂ ORGANICĂ

Se preferă folosirea ecocardiografiei de efort – bicicletă în poziție de semidecubit care să permită o examinare ecografică continuă 2D şi Doppler.

Se vor înregistra TA şi ECG în 12 derivații la începutul testului şi la fiecare 2-3 minute (la sfârşitul fiecărei trepte de efort) şi se va monitoriza atent simptomatologia pacientului.

Se începe cu o sarcină inițială de 25W menținută 2-3 minute apoi crescută în trepte, la 2-3 minute cu 25W.

Se achiziționează *date Doppler* la fiecare treaptă de efort (Fig. 7):

- jetul de regurgitare mitrală la Doppler color
- Doppler continuu la nivelul jetului de regurgitare mitrală
- raza PISA cu magnificare
- Doppler pulsat la nivelul inelului mitral
- Doppler pulsat la nivelul TEVS
- gradientul maxim VD-AD măsurat la nivelul anvelopei Doppler continuu de regurgitare tricuspidiană pentru estimarea presiunii arteriale pulmonare sistolice.

Măsurarea FEVS prin Simpson biplan este utilă la fiecare treaptă pentru a evalua creşterea funcției contractile a VS (prezența rezervei contractile).

*Condiții de oprire a testului:*

- apariția simptomelor (dispnee)
- atingerea frecvenței maximale calculate pentru vârstă.

*Interpretarea rezultatelor:*

Capacitatea de efort este un predictor al apariției simptomelor sau disfuncției VS la pacienții asimptomatici cu RM severă.[37]

Creşterea severității RM la efort (creşterea volumului regurgitant cu ≥ 15 ml sau a ariei orificiului regurgitant cu ≥ 10 mm$^2$) s-a asociat cu creşterea presiunii pulmonare la efort şi reducerea timpului până la apariția simptomelor.[38]

Hipertensiunea pulmonară la efort (> 60 mmHg) prezice cu mai multă acurațe decât presiunea pulmonară în repaus apariția simptomelor.[39]

Absența creşterii FEVS sau scăderii volumului telesistolic VS la efort semnifică reducerea rezervei contractile. Volumul telesistolic VS > 25 ml/m$^2$ a fost cel mai bun predictor de disfuncție VS postoperator la pacienți cu RM severă cu simptome minime.[40] La pacienții cu RM severă şi FEVS păstrată, creşterea FEVS cu mai puțin de 4% la efort prezice apariția disfuncției VS şi creşterea morbidității cardiace postoperator.[41]

Ecocardiografia de stres ar putea avea un rol important în stratificarea riscului pacienților cu RM severă, identificând acei pacienți care ar putea beneficia de chirurgie precoce (cei cu capacitate de efort redusă, creşterea severității RM la efort sau rezervă contractilă VS redusă).[1,36] Indicația de ghid este însă, pentru moment, limitată la pacienții asimptomatici cu RM severă şi FEVS normală care dezvoltă o presiune arterială pulmonară > 60 mmHg la efort (clasă IIa – ghid ACC/AHA).[13]

## ECOCARDIOGRAFIA DE STRES ÎN REGURGITAREA MITRALĂ ISCHEMICĂ

Regurgitarea mitrală ischemică (RM ischemică) este o leziune dinamică, a cărei severitate variază larg în funcție de condițiile hemodinamice. Ecocardiografia de stres pare metoda ideală pentru evaluarea caracterului dinamic al RM ischemice. S-a demonstrat faptul că modificarea de severitate a RM ischemice poate fi cuantificată cu ajutorul metodei PISA în timpul testului de efort.[42] Modificările severității RM ischemice induse de efort (creşterea ariei orificiului regurgitant) nu depind de gradul RM în repaus,[42] ci de modificările dinamice ale deformării aparatului mitral[43] şi de creşterea asincronismului VS.[44] Astfel, ecocardiografia de efort poate oferi informații privind modificările dinamice (induse de efort) ale RM, deformării aparatului mitral, geometriei şi funcției VS.

Conform ghidului ESC de management al bolilor cardiace valvulare, ecocardiografia de stres este recomandată la pacienții cu RM ischemică pentru evaluarea viabilității miocardice.[12] Prezența miocardului viabil are rol prognostic şi influențează decizia terapeutică ulterioară la aceşti pacienți (revascularizare, terapie de resincronizare).

Recomandările recente ale Asociației Europene de Ecocardiografie[36] privind evaluarea regurgitărilor valvulare identifică anumite subgrupuri de pacienți cu RM ischemică care ar putea beneficia de evaluarea ecocardiografică la efort:

- pacienții cu dispnee de efort disproporționată față de severitatea RM sau față de disfuncția VS în repaus
- pacienții cu edem pulmonar acut fără cauză evidentă
- pacienții cu RM moderată care urmează să fie supuşi intervenției de revascularizare.

Evaluarea ecocardiografică la efort poate fi utilă în identificarea potențialilor *responders* la terapia de resincronizare: pacienți cu rezervă contractilă care prezintă creşterea la efort a asincronismului VS şi a RM.[45]

Ecocardiografia de efort poate fi utilizată în urmărirea pacienților cu RM ischemică corectată chirurgical sau a celor tratați prin terapie de resincronizare.

### Protocolul ecografiei de stres în RM ischemică

Pentru evaluarea RM ischemice se preferă folosirea ecocardiografiei de efort – bicicletă în poziție de semidecubit care să permită o examinare ecografică continuă 2D şi Doppler. Pentru evaluarea viabilității miocardice se poate utiliza şi ecocardiografia de stres cu doze mici de dobutamină.

Se vor înregistra TA şi ECG în 12 derivații la începutul testului şi la fiecare 2-3 minute (la sfârşitul fiecărei trepte de efort) şi se va monitoriza atent simptomatologia pacientului.

Se începe cu o sarcină inițială de 25W menținută 2-3 minute apoi crescută în trepte, la 2-3 minute cu 25W.

Se achiziționează *date Doppler* la fiecare treaptă de efort (Fig. 8):

- jetul de regurgitare mitrală la Doppler color
- Doppler continuu la nivelul jetului de regurgitare mitrală
- raza PISA cu magnificare

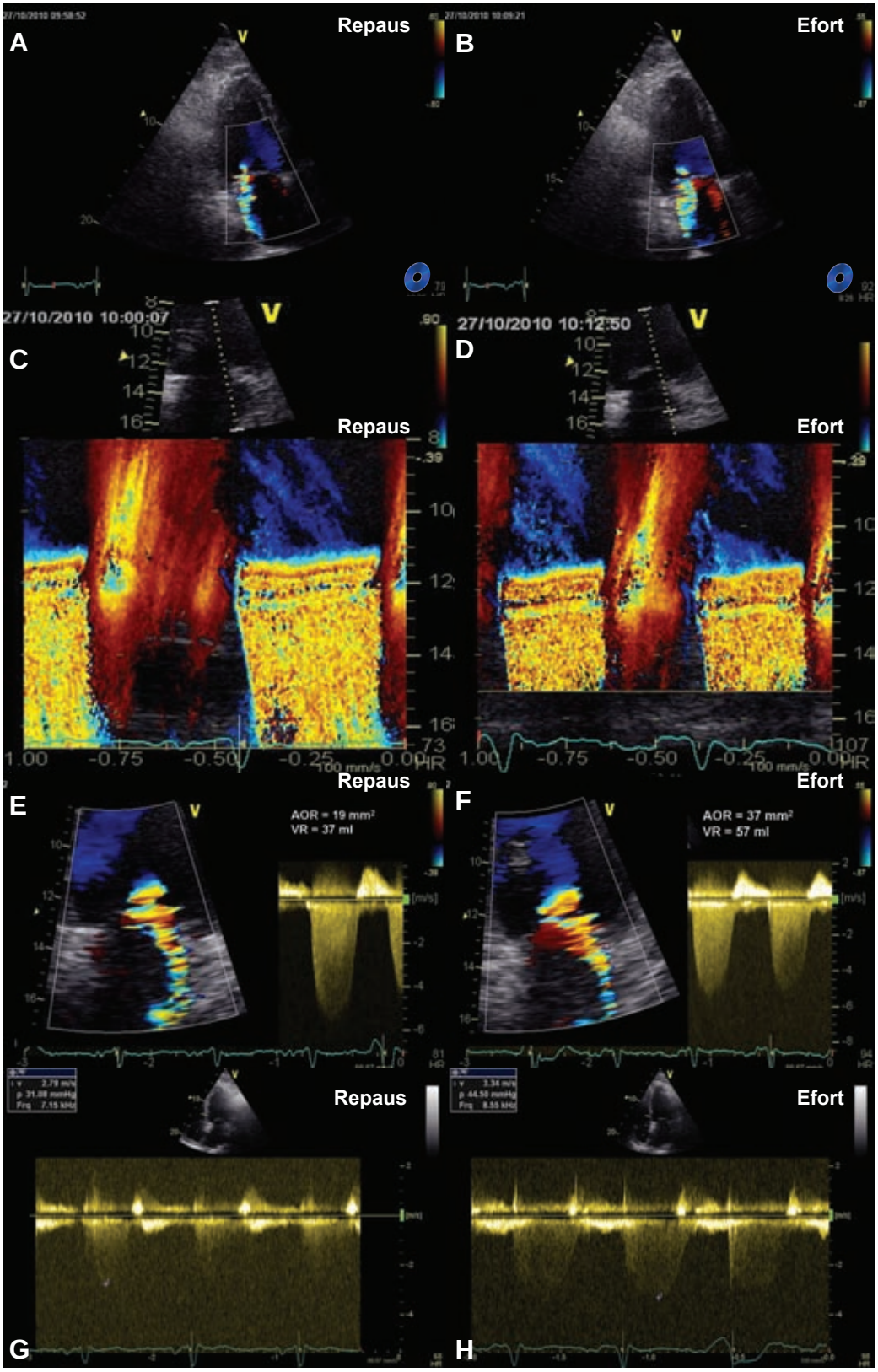


**Figura 8.** Ecocardiografie de efort la un pacient cu infarct întins inferior şi lateral recent, prin ocluzie de grefon venos destinat arterei circumflexe, cu regurgitare mitrală ischemică moderată. Efort la bicicletă în semidecubit, timp de 5 minute, 35 W, până la frecvența de 105/min – test limitat de apariția dispneei. Ecocardiografic: Secțiune apicală 3 camere cu evidențierea la Doppler color a unui jet turbulent, excentric, de regurgitare mitrală în repaus (A) şi la efort (B) – evaluarea calitativă a severității este dificil de realizat; Mod M color cu magnificare la nivelul zonei de convergență a jetului de regurgitare mitrală în repaus (C) şi la efort (se observă creşterea razei PISA comparativ cu valoarea de repaus) (D); Cuantificarea severității regurgitării mitrale cu ajutorul metodei PISA relevă prezența unei regurgitări moderat-severe în repaus (AOR = 19 mm², VR = 37 ml) (E) severă la efort (AOR = 37 mm², VR = 57 ml) (H) – de remarcat creşterea cu 18 mm² a AOR la efort; Gradientul VD-AD utilizat pentru estimarea presiunii pulmonare a înregistrat o creştere de la 31 mmHg în repaus (G) la 45 mmHg la efort (H). Datele Doppler sugerează prezența unei regurgitări mitrale moderat-severe în repaus, care creşte semnificativ la efort.
(AOR = aria orificiului regurgitant; VR = volum regurgitant)

- Doppler pulsat la nivelul inelului mitral
- Doppler pulsat la nivelul TEVS
- gradientul maxim VD-AD măsurat la nivelul anvelopei Doppler continuu de regurgitare tricuspidiană pentru estimarea presiunii arteriale pulmonare sistolice
- Doppler tisular color pentru evaluarea asincronismului VS.

În plus se vor urmări (în repaus şi la efort) parametrii care descriu modificările de deformare a aparatului mitral şi de funcție VS (Tabelul 5).[46]

**Tabelul 5.** Parametrii ecocardiografici care ar trebui urmăriți în timpul ecocardiografiei de stres la pacienții cu RM ischemică (după [46])

| Parametrii ecocardiografici | |
|---|---|
| **Parametrii VS** | Volumul telediastolic VS<br>Volumul telesistolic VS<br>Fracția de ejecție VS<br>Cinetica segmentară VS<br>Doppler tisular color pentru evaluarea asincronismului VS |
| **Parametrii de deformare a aparatului valvular mitral** | Diametrul inelului mitral<br>„Tenting area"<br>Distanța de coaptare |
| **Parametrii care descriu modificările RM** | Aria orificiului regurgitant (PISA sau metoda volumetrică) |

*Condiții de oprire a testului:*

- testul este limitat de simptome.

*Interpretarea rezultatelor:*

Creşterea volumului regurgitant mitral la efort se corelează cu creşterea presiunii arteriale pulmonare sistolice.[42]

Creşterea ariei orificiului regurgitant mitral > 13 $mm^2$ la efort se asociază cu creşterea morbidității şi mortalității.[47]

Creşterea ariei orificiului regurgitant şi a presiunii arteriale pulmonare induse de efort au fost independent corelate cu apariția edemului pulmonar acut la pacienții cu RM ischemică.[48]

Prezența miocardului viabil prezice revers-remodelarea VS şi ameliorarea prognosticului după revascularizare, terapie beta-blocantă sau resincronizare. Implantarea sondei de resincronizare într-o zonă cu miocard viabil se asociază cu o reducere semnificativă a RM ischemice indiferent de severitatea RM inițiale.[49]

Impactul rezultatului ecocardiografiei de stres asupra deciziei terapeutice la pacienții cu RM ischemică nu este încă stabilit în ghidurile actuale de management al bolilor cardiace valvulare.[12,13]

Date recente din literatură sugerează că tratamentul combinat (bypass şi chirurgie a valvei mitrale) poate fi luat în considerare la pacienții cu o creştere importantă a RM la efort (creştere a ariei orificiului regurgitant cu > 13 $mm^2$).[14,22]

Noi argumente pentru utilitatea testului de stres în managementul pacienților cu RM ischemică sunt aşteptate de la un larg studiu prospectiv, multicentric, aflat în derulare care şi-a propus evaluarea rolului ecocardiografiei de efort în identificarea determinanților revers-remodelării VS, a RM reziduale şi a efectelor adverse ale reparării mitrale la aceşti pacienți.[50]

În contextul actual este necesară o uniformizare şi actualizare a recomandărilor ghidurilor în vigoare în conformitate cu noile dovezi ale utilității ecocardiografiei de stres în managementul pacienților cu boli cardiace valvulare.

## Bibliografie


1. Sicari R, Nihoyannopoulos P, Evangelista A, et al. Stress echocardiography expert consensus statement: European Association of Echocardiography (EAE). Eur J Echocardiogr 2008;9:415-437.
2. Zachariah ZP, Hsiung MC, Nanda NC, et al. Color Doppler assessment of mitral regurgitation induced by supine exercise in patients with coronary artery disease. Am J Cardiol 1987;59:1266-1270.
3. Katz WE, Gulati VK, Mahler CM, Gorcsan J 3rd. Quantitative evaluation of the segmental left ventricular response to dobutamine stress by tissue Doppler echocardiography. Am J Cardiol 1997;79:1036-1042.
4. Kowalski M, Herregods MC, Herbots L, et al. The feasibility of ultrasonic regional strain and strain rate imaging in quantifying dobutamine stress echocardiography. Eur J Echocardiogr 2003;4:81-91.
5. Celutkiene J, Sutherland GR, Laucevicius A, et al. Is post-systolic motion the optimal ultrasound parameter to detect induced ischaemia during dobutamine stress echocardiography? Eur Heart J 2004; 25:932-942.
6. Caiati C, Montaldo C, Zedda N, et al. New noninvasive method for coronary flow reserve assessment: contrast-enhanced transthoracic second harmonic echo Doppler. Circulation 1999;99:771–778.
7. Rigo F, Cortigiani L, Pasanisi E, et al. The additional prognostic value of coronary flow reserve on left anterior descending artery in patients with negative stress echo by wall motion criteria: a transthoracic vasodilator stress echocardiography study. Am Heart J 2006;151:124–130.
8. Rigo F, Gherardi S, Galderisi M, et al. The prognostic impact of coronary flow-reserve assessed by Doppler echocardiography in non-ischaemic dilated cardiomyopathy. Eur Heart J 2006;27:1319–1323.
9. Burgess MI, Jenkins C, Sharman JE, Marwick TH. Diastolic stress echocardiography: hemodynamic validation and clinical significance of estimation of ventricular filling pressure with exercise. J Am Coll Cardiol 2006;47:1891–1900.
10. Ha J-W, Oh JK, Pellikka PA, et al. Diastolic stress echocardiography: a novel noninvasive diagnostic test for diastolic dysfunction using supine bicycle exercise Doppler echocardiography. J Am Soc Echocardiogr 2005;18:63–68.
11. Holland DJ, Prasad SB, Marwick TH. Prognostic implications of left ventricular filling pressure with exercise. Circ Cardiovasc Imaging 2010;3;149-156.
12. Vahanian A, Baumgartner H, Bax J, et al., for the Task Force on the Management of Valvular Heart Disease of the European Society of Cardiology. Guidelines on the management of valvular heart disease. Eur Heart J 2007;28:230–268.
13. Bonow RO, Carabello BA, Chatterjee K, et al. 2008 Focused Update Incorporated Into the ACC/AHA 2006 Guidelines for the Management of Patients With Valvular Heart Disease: a report of the American College of Cardiology/American Heart Association Task Force on Practice Guidelines (Writing Committee to Revise the 1998 Guidelines for the Management of Patients With Valvular Heart Disease). Circulation 2008;118;e523-e661.
14. Picano E, Pibarot P, Lancellotti P, et al. The emerging role of exercise testing and stress echocardiography in valvular heart disease. J Am Coll Cardiol 2009;54:2251-2260.
15. Pellikka PA, Nagueh SF, Elhendy AA, et al. American Society of Echocardiography recommendations for performance, interpretation, and application of stress echocardiography. J Am Soc Echocardiogr 200;20:1021–1041.
16. Baumgartner H, Hung J, Bermejo J, et al. Echocardiographic Assessment of Valve Stenosis: EAE/ASE Recommendations for Clinical Practice. Eur J Echocardiogr 2009;10:1–25.
17. Blais C, Burwash IG, Mundigler G, et al. Projected valve area at normal flow rate improves the assessment of stenosis severity in patients with low-flow, low-gradient aortic stenosis: the multicenter TOPAS (Truly or Pseudo-Severe Aortic Stenosis) study. Circulation 2006;113:711–721.
18. Monin JL, Monchi M, Gest V, et al. Aortic stenosis with severe left ventricular dysfunction and low transvalvular pressure gradients: risk stratification by low-dose dobutamine echocardiography. J Am Coll Cardiol 2001;37:2101-2107.
19. Tribouilloy C, Lévy F, Rusinaru D, et al. Outcome after aortic valve replacement for low-flow/low-gradient aortic stenosis without contractile reserve on dobutamine stress echocardiography. J Am Coll Cardiol 2009;53:1865-1873.
20. Das P, Rimington H, Chambers J. Exercise testing to stratify risk in aortic stenosis. Eur Heart J 2005;26:1309–1313.
21. Brown ML, Pellikka PA, Schaff HV, et al. The benefits of early valve replacement in asymptomatic patients with severe aortic stenosis. J Thorac Cardiovasc Surg 2008;135:308–315.
22. Pierard LA, Lancellotti P. Stress testing in valve disease. Heart 2007;93:766–772.
23. Lancellotti P, Lebois F, Simon M, et al. Prognostic importance of quantitative exercise Doppler echocardiography in asymptomatic valvular aortic stenosis. Circulation 2005;112:I377–I382.
24. Maréchaux S, Hachicha Z, Bellouin A, et al. Usefulness of exercise-stress echocardiography for risk stratification of true asymptomatic patients with aortic valve stenosis. Eur Heart J 2010;31:1390-1397.
25. Lancellotti P, Karsera D, Tumminello G, et al. Determinants of an abnormal response to exercise in patients with asymptomatic valvular aortic stenosis. Eur J Echocardiogr 2008;9:338–343.
26. Klodas E, Enriquez-Sarano M, Tajik AJ, et al. Optimizing timing of surgical correction in patients with severe aortic regurgitation: role of symptoms. J Am Coll Cardiol 1997;30:746-752.
27. Lewis SM, Riba AL, Berger HJ, et al. Radionuclide angiographic exercise left ventricular performance in chronic aortic regurgitation: relationship to resting echographic ventricular dimensions and systolic wall stress index. Am Heart J 1982;103:498–504.
28. Clark DG, McAnulty JH, Rahimtoola SH. Valve replacement in aortic insufficiency with left ventricular dysfunction. Circulation 1980;61:411–421.
29. Wahi S, Haluska B, Pasquet A, et al. Exercise echocardiography predicts development of left ventricular dysfunction in medically and surgically treated patients with asymptomatic severe aortic regurgitation. Heart 2000;84:606–614.
30. Lancellotti P, Tribouilloy C, Hagendorff A, et al. European Association of Echocardiography recommendations for the assessment of valvular regurgitation. Part 1: aortic and pulmonary regurgitation (native valve disease). Eur J Echocardiogr 2010;11:223-244.
31. Ward C, Hancock BW. Extreme pulmonary hypertension caused by mitral valve disease: natural history and results of surgery. Br Heart J 1975;37:74–78.
32. Schwammenthal E, Vered Z, Rabinowitz B, et al. Stress echocardiography beyond coronary artery disease. Eur Heart J 1997;18:D130-D137.
33. Schwammenthal E, Vered Z, Agranat O, et al. Impact of atrioventricular compliance on pulmonary artery pressure in mitral stenosis: an exercise echocardiographic study. Circulation 2000;102:2378-2384.
34. Reis G, Motta MS, Barbosa MM, et al. Dobutamine stress echocardiography for noninvasive assessment and risk stratification of patients with rheumatic mitral stenosis. J Am Coll Cardiol 2004;43:393–401.
35. Enriquez-Sarano M, Tajik AJ, Schaff HV, et al. Echocardiographic prediction of survival after surgical correction of organic mitral regurgitation. Circulation 1994;90:830-837.
36. Lancellotti P, Moura L, Pierard LA, et al. European Association of Echocardiography recommendations for the assessment of valvular regurgitation. Part 2: mitral and tricuspid regurgitation (native valve disease). Eur J Echocardiogr 2010;11:307-332.
37. Supino PG, Borer JS, Schuleri K, et al. Prognostic value of exercise tolerance testing in asymptomatic chronic nonischemic mitral regurgitation. Am J Cardiol 2007;100: 1274-1281.
38. Magne J, Lancellotti P, Piérard L. Exercise-induced changes in degenerative mitral regurgitation. J Am Coll Cardiol 2010;56:300–309.
39. Magne J, Lancellotti P, Piérard L. Exercise pulmonary hypertension in asymptomatic degenerative mitral regurgitation. Circulation 2010;122:33-41.
40. Leung DY, Griffin BP, Stewart WJ, et al. Left ventricular function after valve repair for chronic mitral regurgitation: predictive value of preoperative assessment of contractile reserve by exercise echocardiography. J Am Coll Cardiol 1996;28:1198-1205.
41. Lee R, Haluska B, Leung DY, et al. Functional and prognostic implications of left ventricular contractile reserve in patients with asymptomatic severe mitral regurgitation. Heart 2005;91:1407-1412.

42. Lebrun F, Lancellotti P, Piérard LA. Quantitation of functional mitral regurgitation during bicycle exercise in patients with heart failure. J Am Coll Cardiol 2001;38:1685-1692.

43. Lancellotti P, Lebrun F, Piérard LA. Determinants of exercise-induced changes in mitral regurgitation in patients with coronary artery disease and left ventricular dysfunction. J Am Coll Cardiol 2003;42:1921-1928.

44. Lancellotti P, Stainier P-Y, Lebois F, Pierard LA. Effect of dynamic left ventricular dyssynchrony on dynamic mitral regurgitation in patients with heart failure due to coronary artery disease. Am J Cardiol 2005;96:1304–1307.

45. Moonen M, O' Connor K, Magne J, et al. Stress echocardiography for selecting potential responders to cardiac resynchronisation therapy. Heart 2010;96:1142-1146.

46. Roşca M, Lancellotti P, Magne J, Piérard LA. Stress testing in valvular heart disease: clinical benefit of echocardiographic imaging. Expert Rev Cardiovasc Ther 2011;9:81-92.

47. Lancellotti P, Gérard PL, Piérard LA. Long-term outcome of patients with heart failure and dynamic functional mitral regurgitation. Eur Heart J 2005;26:1528-1532.

48. Pierard LA, Lancellotti P. The role of ischemic mitral regurgitation in the pathogenesis of acute pulmonary edema. N Engl J Med 2004;351:1627–1634.

49. Sénéchal M, Lancellotti P, Magne J, et al. Impact of mitral regurgitation and myocardial viability on left ventricular reverse remodeling after cardiac resynchronization therapy in patients with ischemic cardiomyopathy. Am J Cardiol 2010;106:31-37.

50. Lancellotti P, Donal E, Cosyns B, et al. Effects of surgery on ischaemic mitral regurgitation: a prospective multicentre registry (SIMRAM registry). Eur J Echocardiogr 2008;9:26-30.